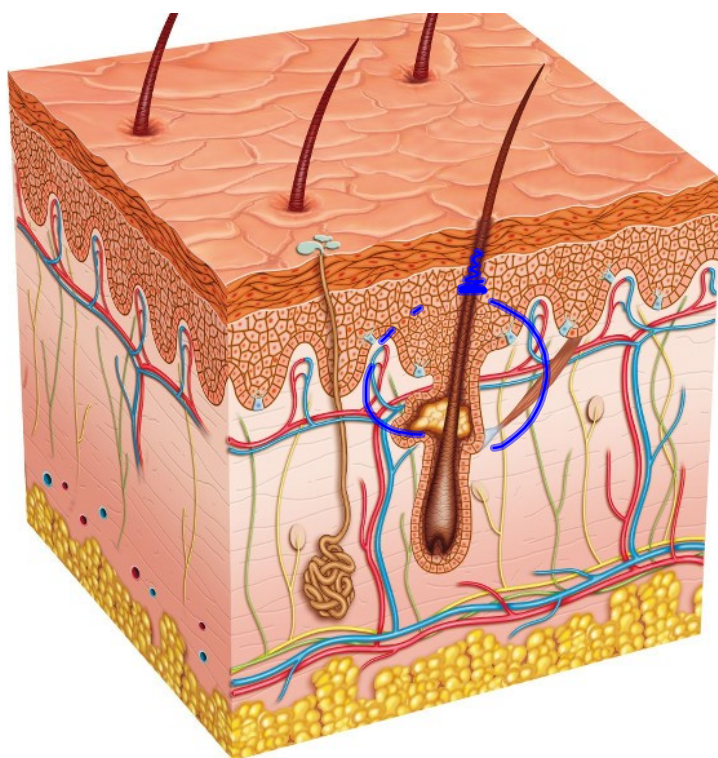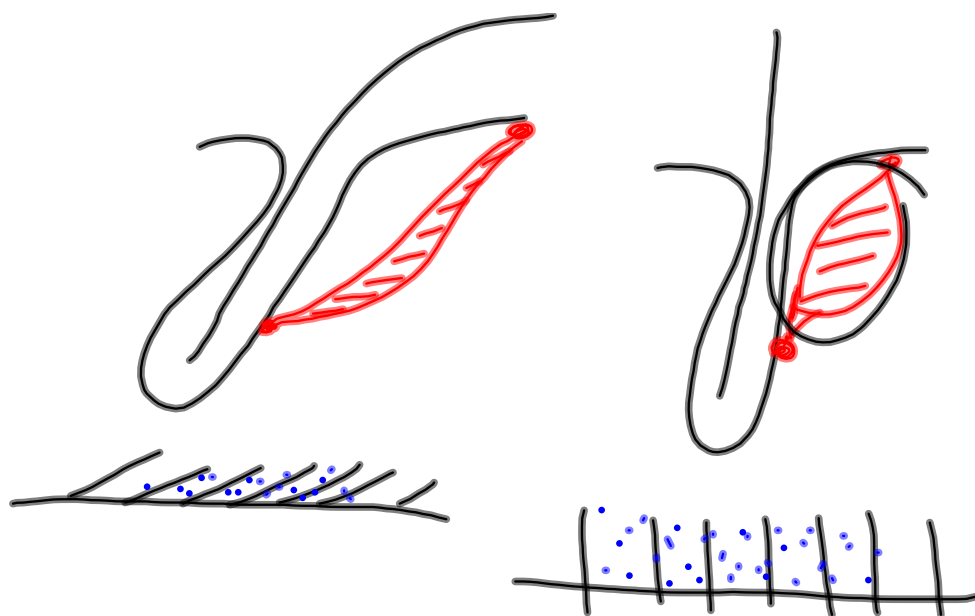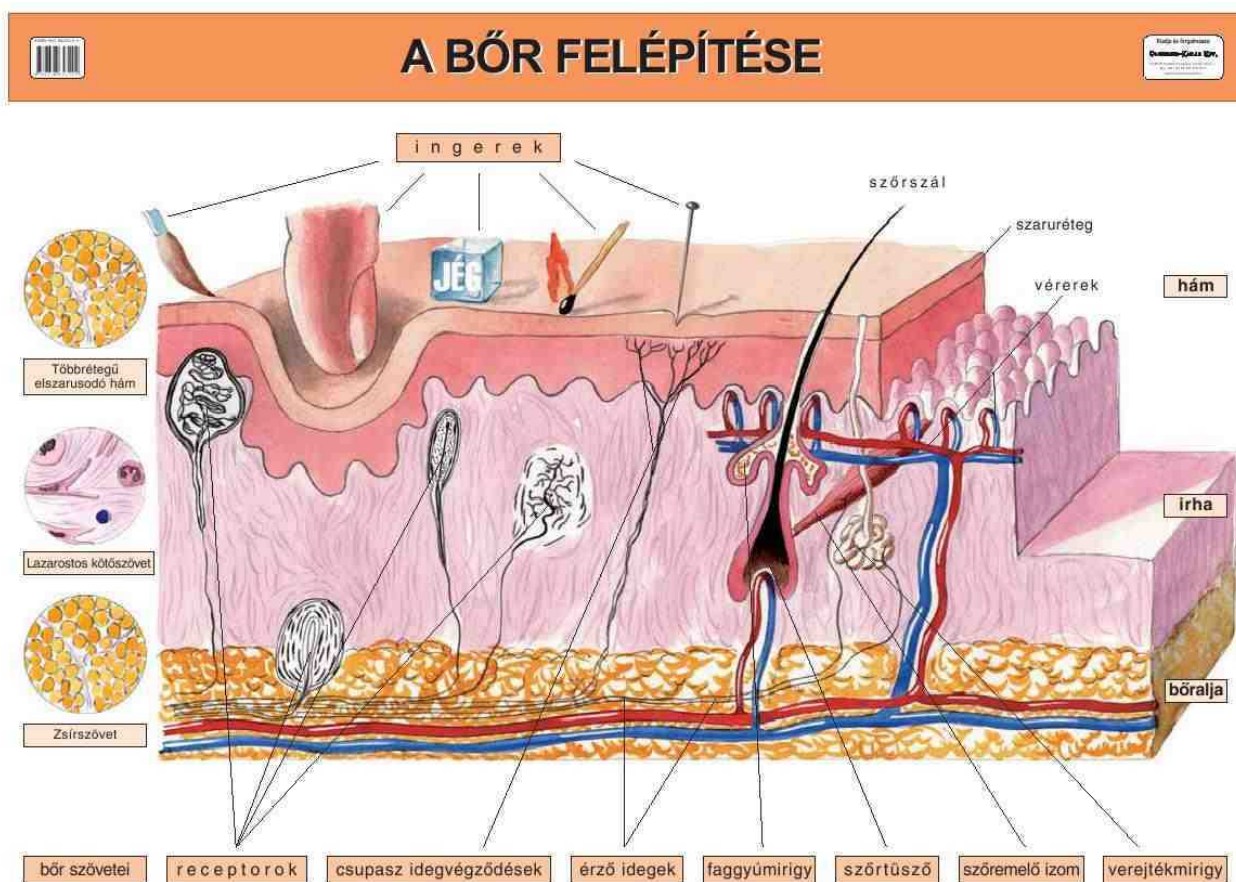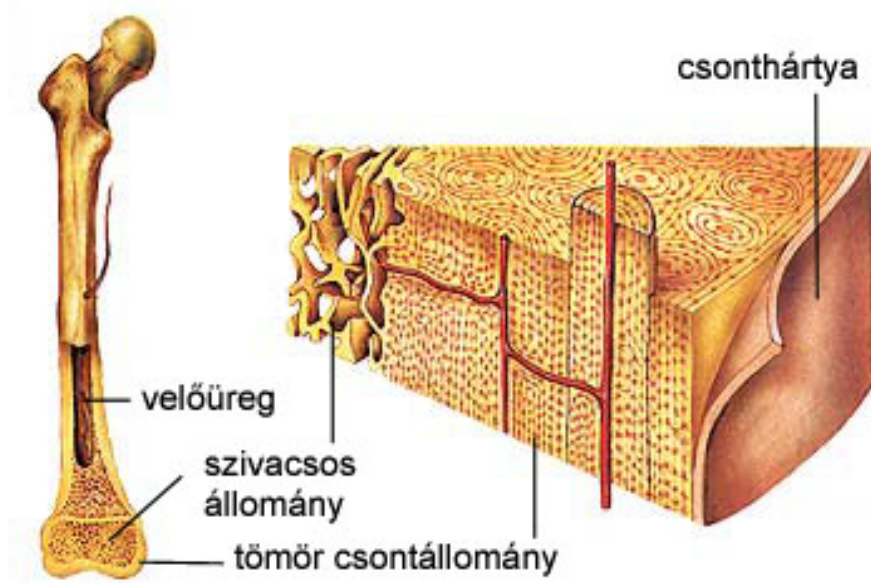
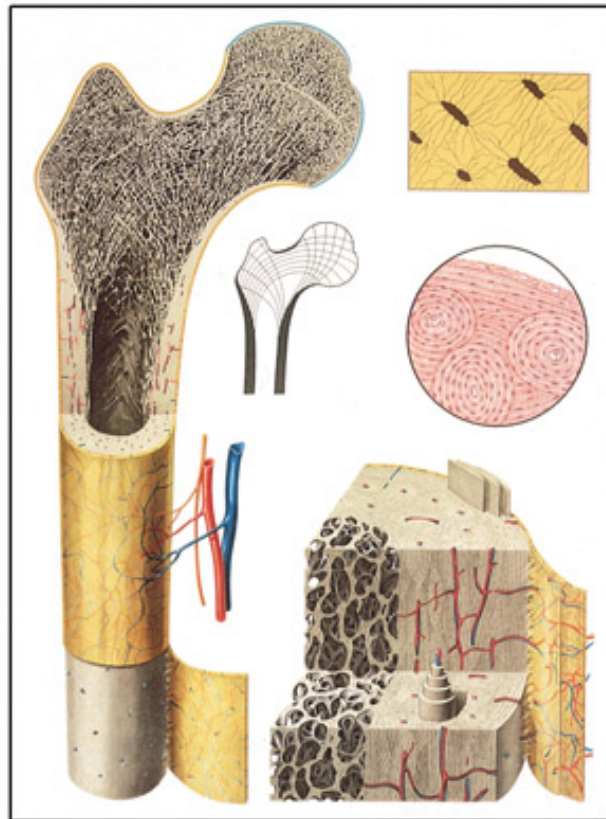
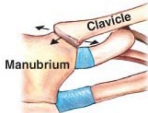


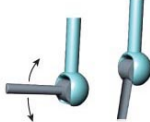
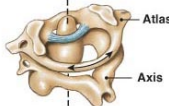


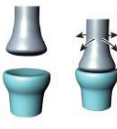
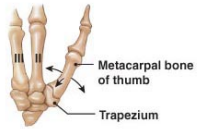
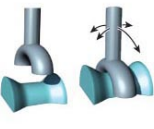
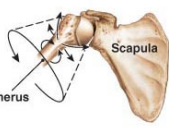
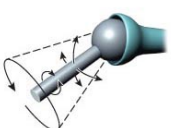


Andris	bőrről	tetoválás	
		Sápi	
Mari	pattanás		- okai/ eredete
	akné		
Anna	zemölcs/angajcs		- veszélyes fejlesztés
Anett	keelima		- kezelés
	herpesz		- megelőzés
Oreli	tyúkszem / bőrkeményedés		





AZ ÍZÜLETEK TÍPUSAI		
<p><b>Feszés</b></p>  	<ul style="list-style-type: none"> <li>• Keresztcsont-kulcscsonti ízület</li> <li>• AC ízület (vállcsúcs-kulcscsont)</li> <li>• Kéztöcsontok között</li> <li>• Lábtöcsontok között</li> <li>• Csigolya közti ízületek</li> <li>• Keresztcsont-csipőcsont között</li> </ul>	
<p><b>Csukló</b></p>  	<ul style="list-style-type: none"> <li>• Könyök</li> <li>• Térd</li> <li>• Boka (felső ugróizület)</li> <li>• Ujjpercek</li> </ul>	
<p><b>Forgó</b></p>  	<ul style="list-style-type: none"> <li>• Atlas és axis között (1-2. nyakcsigolya)</li> <li>• Orsócsont-singscsont között</li> </ul>	
<p><b>Tojás</b></p>  	<ul style="list-style-type: none"> <li>• Csukló</li> <li>• Kézközépcsontok (2.-5.) és ujjpercek között</li> <li>• Lábközépcsontok és ujjpercek között</li> </ul>	
<p><b>Nyereg</b></p>  	<ul style="list-style-type: none"> <li>• Hüvelykujj kézközépcsontja és ujjperce között</li> </ul>	
<p><b>Gömb</b></p>  	<ul style="list-style-type: none"> <li>• Váll</li> <li>• Csupó</li> </ul>	

© 2011 Pearson Education, Inc.

<http://mimiszuca.blogspot.com>

